На рисунке изображена ткань человека:

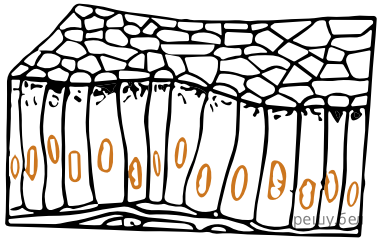

1) нервная; 2) мышечная; 3) эпителиальная; 4) собственно соединительная.